396 N29

Lane Medical Library

Über Osteotomie.

Inaugural-Dissertation

zur

Erlangung der Doctorwürde

der

medizinischen Facultät

der Rheinischen Friedrich-Wilhelms-Universität zu Bonn

im März 1898

vorgelegt

von

Ed. Bosch
aus Hagen i./W.

Bonn,
Universitäts-Buchdruckerei von Carl Georgi.
1898.

Meinen lieben Eltern

in Liebe und Dankbarkeit

gewidmet.

Digitized by the Internet Archive
in 2026

https://archive.org/details/IA40152003_0198

Der Gedanke, Difformitäten der Knochen, wie wir sie in Form von Winkelstellungen und Verkrümmungen zu beobachten oft Gelegenheit finden, durch künstliche Trennung der Knochen zu beseitigen, ist alt, und die Versuche derartiger Heilungen reichen bis in die ersten Zeiten der medizinischen Wissenschaft. Da man aber die Gefahren des komplizirten Knochenbruches sehr genau kannte, wagte man es noch nicht, den Knochen durch eine offene Wunde blosszulegen und durchzumeisseln. Man machte deshalb die Osteoklase, d. h. man zerbrach den Knochen subkutan und liess dann die Fragmente in korrigirter Stellung zusammenheilen. Der erste, der eine Osteotomie d. h. eine blutige Knochentrennung machte, war Rhea Barton im Jahre 1826. Er trennte einem Matrosen, der nach einer Coxitis eine spitzwinklige Beugung des Hüftgelenkes behalten hatte, die Weichteile durch einen Kreuzschnitt und durchsägte den Trochanter. Dieser Operation liess er noch mehrere folgen; da jedoch die Resultate seiner Osteotomie eine Mortalität von 50 % ergaben, so kam sie nicht zur allgemeinen Anwendung. Etwa 30 Jahre später machte Maier in Würzburg die erste Keilosteotomie aus der Tibia. Auch sein Vorgehen fand wenig Beifall; ausser ihm hat kaum einer mehr die Osteotomie gemacht bis zum Eintritt der anti- und aseptischen Wundbehandlung. Erst als man das Wesen der Wundinfektion erkannt und die Mittel zu ihrer Verhütung gefunden hatte, kam die Osteotomie wieder zur Anwendung. Seit dieser Zeit sind

mehrere tausend Osteotomieen gemacht worden; in England ungefähr 1300 mit 2 Todesfällen, also mit etwa 0,2 % Mortalität. Eine Statistik Mac Ewens vom Jahre 1884 ergab auf 1800 Osteotomieen nur 5 Todesfälle. Hiervon starben: 1 an Phthise, 1 an Pneumonie, 1 an Dysenterie, 2 an Diphtherie.

Die Operation unter den heutigen Vorsichtsmassregeln, der Esmarchschen Blutleere, der aseptischen Wundbehandlung ausgeführt, bietet nur sehr geringe Gefahr; denn abgesehen von den Gefahren der Narkose (Asphyxie, Synkope) und der Wundinfektion, wie sie jede Operation mehr oder minder darbietet, kann der Tod nur durch Fettembolie erfolgen. Wenn nämlich bei Durchtrennung des Knochens Fetttröpfchen des Knochenmarkes in gleichzeitig mit eröffnete Venenlumina gelangen, von dort ins rechte Herz, in die Lungenarterien weitergetragen werden und deren Kapillaren verstopfen, so kann ausgedehnte Kapillarverstopfung durch reichliche Fettmengen raschen Tod durch Respirationslähmung zur Folge haben. Allerdings ist noch zu erwähnen, dass man nicht bei allen Osteotomieen die Esmarchsche Blutleere zur Anwendung bringt, so z. B. bei den subkutanen nicht, da man einerseits hier der Blutleere zum Zweck eines genauen Überblickes des Operationsfeldes, wie er bei der Keilosteotomie unentbehrlich, nicht benötigt, andrerseits aber auch das während der Operation ausfliessende Blut einen weiteren Schutz gegen eine zufällige Wundinfektion bietet.

Die Methoden der Operation haben sich natürlich dem Fortschritte der Chirurgie gemäss immer mehr vereinfacht und wesentlich verbessert. Bei dem älteren Verfahren der Operation wurde der Knochen durch eine grosse Längs- oder Lappenwunde einfach freigelegt

und durchsägt. Das andere Verfahren ist nach dem Vorgange von B. von Langenbeck mit kleinerer Wunde als sogenannte subkutane Osteotomie. Bei dieser Operation wurde eine kleine quergerichtete Incision auf die prominenteste Stelle des Knochens ausgeführt. Von dieser Incision aus wurde der Knochen mit einem Bohrer mitten durchbohrt, in die Bohröffnung eine feine Stichsäge eingeführt und nach beiden Seiten stark angesägt. Alsdann wurde die Stichsäge entfernt, die äussere Wunde mit einem Pflaster geschlossen und durch Infraktion mit den Händen die Trennung vollendet.

Der Form nach kann die Osteotomie als lineare oder Keilosteotomie ausgeführt werden, d. h. sie besteht entweder in einer einfachen geraden Durchmeisselung des Knochens oder in der Excision eines Keiles. Ein Übergang zwischen beiden Arten bildet Mac Ewens Methode, der durch Benutzung verschieden starker keilförmiger Meissel die Knochenwunde keilförmig zu machen suchte. Ferner kann die Osteotomie partiell oder total sein, so zwar, dass man im letzteren Falle den Knochen ganz durchmeisselt, im ersteren dagegen eine kleine Verbindung der neugeschaffenen Fragmente bestehen lässt. Das Princip der oben angeführten Langenbeckschen Operation ist jetzt überall für die linearen Osteotomieen angenommen worden, dagegen ist sie für die keilförmigen unbrauchbar. Statt der Stichsäge bedient man sich des Meissels und des Hammers. Alle genannten Arten der Osteotomie werden sich nun unter gegebenen Verhältnissen kombiniren müssen, je nach der Art und Configuration der vorliegenden Knochendifformitäten.

Die eine Osteotomie indizirenden Difformitäten sind folgende:

1) Verbiegungen und Winkelstellungen der Extremitäten;
2) schlecht verheilte Frakturen;
3) Ankylosen und Contrakturen der Gelenke.

Unter den Winkelstellungen der Glieder ist es vor allem das Genu valgum, welches gemäss seines häufigen Vorkommens wohl am meisten die Osteotomie indizirt. Nächstdem ist es das Genu varum, der Pes valgus und varus, dann die Ankylosen im Hüftgelenk bei Flexions-, Adduktions- und Abduktionsstellungen. Die zuerst genannten Abnormitäten entstehen, wie neuere Forschungen dargethan haben, auf der Basis der Rhachitis.

Das Genu valgum, eine der häufigsten rhachitischen Abnormitäten, entsteht einerseits in den ersten Lebensjahren, andrerseits in und nach den Pubertätsjahren, vor allem bei solchen Personen, denen ihr Beruf anhaltendes Laufen und Stehen vorschreibt, so z. B. bei Kellnern, Bäckerjungen etc. Diese Thatsache suchte man durch die Hypothese der „Spätrhachitis“ zu erklären, indem man behauptete, die Rhachitis befalle nicht nur im Kindesalter, sondern auch nach vollendeter Pubertät das Skelett. Die Gegner dieser Theorie führten abnorme Belastung des Kniegelenks als ätiologisches Moment für das Entstehen des Genu valgum adulescentum an, indem sie das Auftreten der Rhachitis in vorgerückterem Lebensalter leugneten. Sicher ist jedenfalls, dass das Auftreten einer „Spätrhachitis“ bisher nicht hinreichend bewiesen ist; bewiesen ist jedoch das auffallend häufige Vorkommen des Genu valgum bei den oben erwähnten Berufsarten; sicher ist es also, dass unter den betreffenden Individuen eine Anzahl ist, deren Knochen zu der Zeit, wo sie in die Lehre treten, noch nicht hart genug sind,

um den Anstrengungen ihres Berufes standzuhalten, ohne dass jedoch über den Charakter der relativen Knochenweichheit völlige Klarheit herrscht. Überhaupt ist es gewiss nicht richtig, das Genu valgum rhachiticum von dem Genu valgum staticum so scharf zu trennen, wie es bisher in der Regel geschehen ist. Auch das rhachitische ist ein statisches, insofern als die Knochenverbiegung bei rhachitischen Kindern selbstverständlich erst durch den Druck der Körperlast entsteht; aber auch das statische setzt eine abnorme Widerstandsunfähigkeit des Knochens voraus. Ob diese nun gerade auf echter Rhachitis beruht, ist durchaus fraglich.

Das Genu valgum kann in der Weise entstehen, dass der Condylus internus des rhachitischen Femur hypertrophisch wird, während der Condylus externus atrophirt. Infolgedessen muss der durch Femur und Tibia gebildete, nach aussen offene Winkel, der unter physiologischen Verhältnissen etwa die Grösse von 170° hat, durch die grössere Abduktion der Tibia, wie sie durch den hypertrophischen Condylus internus bedingt wird, sich um mehrere Grade verkleinern. Auch eine Einwärtsbiegung des unteren Femurdrittels kann sich als Genu valgum darstellen, zwei Verhältnisse, die sich häufig gleichzeitig vorfinden. Drittens liesse sich auch denken, dass das Genu valgum durch eine nach innen gehende Verbindung der Tibia (und Fibula) hervorgerufen werde, analog dem Genu varum, dem sowohl eine nach aussen gehende Verbiegung des Femur als auch der Tibia zugrunde liegen kann; und viertens könnte auch eine Hypertrophie des Condylus internus tibiae zu einem Genu valgum führen.

Erklärlich werden diese Verhältnisse, wenn wir folgendes erwägen: Macht das rhachitische Kind die

ersten Gehversuche, so muss, falls das Femur ausschliesslich (oder in höherem Grade als die anderen Knochen) von der Rhachitis befallen ist, die Last des Körpers eine Einwärtsbiegnng des Femur hervorbringen, die natürlich am nächsten dem Unterstützungspunkte, in diesem Falle also dem Kniegelenke, auftreten müsste. Gleichzeitig liesse sich dann auch durch auf den Cond. int. ausgeübten Druckreiz die Hypertrophie desselben erklären. Nehmen wir nun an, dass nicht das Femur, sondern hauptsächlich die Tibia rhachitisch wird, so wird der Druck des Körpers hier eine Verbindung hervorbringen, die, wenn sie auf das untere Drittel der Tibia lokalisirt wird, gleichzeitig zu einem Pes valgus führen kann. Diese Verhältnisse zu kennen, ist unbedingt erforderlich, da sie uns eine Handhabe zur Therapie bieten. So hat Bruns vorgeschlagen, die operative Behandlung des Genu valgum hiernach einzuleiten und je nach der Art des Genu valg. entweder die Osteotomie des Femur oder der Tibia und Fibula zu machen.

Die Methoden der Operation zur Beseitigung des Genu valgum sind äusserst zahlreich. Wir teilen sie ein in Osteotomieen des Ober- und Unterschenkels. Eine der ersteren ist die Ogstonsche. Sie ist jetzt im Allgemeinen verlassen, Ogston selbst führt sie nicht mehr aus. Sie bestand in einer lineären Durchtrennung des Condylus internus. Nach Eröffnung des Kniegelenkes wurde eine Stichsäge am Innenrande des Femur eingeführt, der Condylus int. abgesägt und dann die Stellung des Beines korrigirt. Der abgesägte Condylus rutschte in die Höhe und heilte in dislocirter Stellung wieder an. Die Gefahren dieser Operation sind leicht ersichtlich. Es war vor allem die Eröffnung des Gelenkes, die sehr oft den Grund zu Heilungs-

störungen abgab, denn auch unter aseptischen Kautelen ist die Eröffnung eines Gelenkes oft von Eiterung gefolgt, eine Thatsache, die vielleicht für eine erhöhte Empfänglichkeit der Gelenke für zufällig im Blute cirkulirende Eiterungserreger sprechen könnte. Weiss man doch auch, dass Eitererreger, wenn sie auf irgend einem Wege in den Körper gelangt sind und im Blute cirkuliren, sich mit Vorliebe in alten Blutergüssen niederlassen, die für sie einen vorzüglichen Nährboden abgeben müssen. Neben der Gefahr der Suppuration ist es vor allem die Gegenwart der abgesägten Knochenpartikelchen, die im Gelenke die Ursache entzündlicher Zustände werden können. So hat Volkmann der Befürchtung Ausdruck gegeben, dass nach der Ogstonschen Osteotomie nicht nur Ankylose des Gelenkes, sondern auch Arthritis deformans entstehen könne. In Virchows Archiv 1880 wird ein Fall mitgeteilt, wo bei demselben Individuum an zwei Genubus valgis, an dem einen die Ogstonsche, an dem anderen die Mac Ewensche Operation vorgenommen wurde. Der Erfolg war eklatant; während das erstere Gelenk steif blieb, erhielt das zweite die volle Beweglichkeit wieder. Auf der anderen Seite aber ist es keine Frage, dass mit der Ogstonschen Operation eine grosse Zahl vortrefflicher Heilungen mit tadelloser Funktion erreicht sind und dass das kosmetische Resultat dieser Operation das aller anderen bei weitem übertrifft.

Eine Modifikation der Ogstonschen Operation ist die Swansche Condylotomie. Swan bedient sich eines mit Massstrichen versehenen Meissels mit kugeligem Handgriff, ohne dabei den Hammer anzuwenden. Bei Esmarchscher Blutleere wird am Innenrande des Oberschenkels ein Einschnitt gemacht, der Meissel in der erforderlichen schiefen Richtung eingeführt, fest

erfasst, mit sägenden Bewegungen in der angegebenen Richtung vorwärts getrieben und die vollständige Absprengung des Condylus durch Hebelbewegung des Meissels erreicht, dann das Bein gewaltsam gestreckt, wobei man den Condylus aufwärts gleiten fühlt. Drittens und viertens sind die Operationen von Annandale und Chiene zu erwähnen. Die erstere besteht in einer Osteotomie beider Condylen, die letztere in der Keilosteotomie eines Condylus.

Alle oben angeführten Operationsverfahren dürften wohl ähnliche Gefahren haben wie die Ogstonsche Osteotomie, da es sich auch bei ihnen um die Eröffnung des Kniegelenkes handelt.

Der erste, der eine Methode für die Osteotomie des Oberschenkels angab, bei der man die Eröffnung des Gelenkes vermied, war der Engländer Mac Ewen. Er machte im Jahre 1872 die erste Osteotomia extra-articularis cuneiformis femoris (supracondylaris) in folgender Weise: Er machte an der Innenseite einen vier bis fünf Centimeter langen Schnitt am unteren Ende des Femur, in der Längsrichtung etwa vier bis fünf Querfinger breit über die Linea interarticularis, und führte diesen Schnitt durch den Vastus bis auf den Knochen durch. Dann führte er auf dem Messer einen Meissel ein und meisselte ein Keilstück aus dem Knochen. Nachdem die Wunde vernäht und ein Drain eingelegt war, wurde in korrigirter Stellung ein Gypsverband angelegt. Später hat man dann statt der Mac Ewenschen Keilosteotomie die Osteotomia linearis gemacht und auch auf diese Weise die Geradstellung des Beines erreicht. Man sah nämlich ein, dass es in vielen Fällen nicht nötig sei, einen Keil zu excidiren, denn die durch Durchtrennung des Knochens und Geradstellung der Fragmente resultirende Lücke wurde sofort

durch den aus den mitdurchtrennten Knochengefässen auftretenden Bluterguss ausgefüllt. An Stelle dieses Ergusses trat dann sekundär der sich bildende Kallus.

Die soeben aufgezählten Operationsverfahren kommen zur Anwendung, wenn das Genu valgum durch Difformität des Femur bedingt ist, sei es durch Verkrummung seines unteren Drittels oder durch Hypertrophie des inneren Condylus. Liegt die Ursache des Genu valgum dagegen an den Unterschenkelknochen, so kommen folgende Operationen in Betracht: Billroth machte die unvollständige lineare subkutane Osteotomie der Tibia eventuell mit gleichzeitiger Durchmeisselung der Fibula, während Mayer die unvollständige Keilosteotomie aus der Tibia vorzieht. Nach Schede wird die Keilosteotomie aus Tibia und die lineare der Fibula zugleich gemacht. Schliesslich hat man auch versucht durch gleichzeitige Osteotomie des Femur und der Tibia das Genu valgum zu korrigiren.

Erinnern wir uns nun, dass das Genu varum analog dem Genu valgum ebenfalls in einer Verkrümmung des Femur (mit Hypertrophie des Condylus externus) respektive der Tibia besteht, so werden wir mutatis mutandis die angeführten Operationen auch für das Genu varum in Anwendung bringen können. Im allgemeinen genügt allerdings zur Korrektur des Genu varum die Osteotomie der Tibia (linear oder keilförmig) da die meisten Genua vara auf Verbiegungen der Unterschenkelknochen beruhen.

Wie das Genu valgum und varum, so kann auch der Pes valgus und varus, varo-equinus Veranlassung zur Osteotomie geben. Bei Korrektion dieser Abnormitäten handelt es sich meistens darum, durch Keilexcisionen oder Exstirpationen einzelner Fussknochen oder der Malleolen dem Fusse die normale Stellung

zu geben. Die Knochen, die hierbei am meisten in Betracht kommen, sind der Talus, Calcaneus, das Os cuboideum und naviculare, Malleolus internus tibiae und externus fibulae.

So sind Tarseotomieen in der Weise gemacht worden, dass man bei angeborenem Klumpfuss eine Keilexcision machte, bestehend aus dem Caput tali, der vorderen Gelenkfläche des Calcaneus, einem grossen Teile des Os cuboideum und einem kleineren des Os naviculare. Nach Excision dieser Teile gelang es dann, den Fuss aus der Plantarflexion, Adduktion und Supination in die annähernd normale Stellung zu versetzen. In anderen Fällen genügte die Exstirpatio tali, wieder in anderen, wo durch eine ungünstig verheilte Fraktur des Malleolus internus ein Pes varus traumaticus entstanden war, gelang es durch Keilexcision aus dem Malleolus externus und dem etwas luxirten Talus. Billroth hat auch bei Pes varo-equinus Keilexcisionen gemacht, in der Weise, dass er den Talus ganz fortnahm. Le Dentu hat wegen infantiler Paralyse die Tarseotomie gemacht. Es handelte sich um ein Kind, dessen Streckmuskulatur derartig geschwächt war, dass eine vollständige Umkehrung des Fusses sich herausgebildet hatte; der luxirte Astragalus und der Fussrücken berührten den Boden. Die Operation bestand in einer successiven Entfernung des Astragalus, des Os cuboideum, des vorderen äusseren Vorsprungs des Calcaneus und des hinteren inneren Vorsprungs des Os naviculare. In der angelegten Gypsschiene erfolgte die Heilung in drei Monaten. Das Kind war imstande, mit der ganzen Fusssohle aufzutreten, das zwischen Calcaneus und Tibia sich neubildende Gelenk erlangte bald eine ausreichende Beweglichkeit.

Neben Pes valgus kann auch der Hallux valgus

Beschwerden hervorbringen, die zur Osteotomie Veranlassung geben. Bei dieser Difformität, die durch unzweckmässige Fussbekleidung hervorgerufen wird, kommt es sehr leicht zu Excoriationen und Geschwüren an den Fussballen, da die Zehen nur mit Mühe übereinander und nebeneinander geschachtelt in dem spitzen, engen Schuhe Raum finden, und daher bei jedem Schritte an dem Schuhleder in Reibung geraten, die zu Geschwürsbildung führt. Dieser Zustand führt dann gewöhnlich den Patienten erst zum Arzt, der sofort den Hallux valgus erkennt, leider meist schon in dem Stadium, in dem das Capitulum des ersten Metatarsalknochens sich stark verdickt hat. Die Therapie besteht in der Abmeisselung dieses hypertrophischen Knochenteiles.

Am Schlusse der rhachitischen Gliederdifformitäten müssen noch die Verbiegungen der Arme erwähnt werden, die bei rhachitischen Säuglingen durch enge Umhüllungen, Liegen in enger Wiege, etc. und das dadurch bedingte Anschmiegen der Arme an den eingezogenen Thorax hervorgerufen werden. Auch sie werden durch die Osteotomie korrigirt, falls nicht, was häufiger geschieht, die Osteoklase ausreicht.

Gegenüber der Häufigkeit, mit der die rhachitischen Knochen die Osteotomie fordern, treten die die Osteotomie indizirenden schlecht geheilten Frakturen erheblich zurück. Bei derartig in Dislokation verheilten Knochenbrüchen ist es, abgesehen von der Verunstaltung des Gliedes, die Verkürzung des Knochens und die daraus resultirende behinderte Gebrauchsfähigkeit, die eine Osteotomie notwendig macht. Vor allem sind es die Schenkel, die am meisten durch schlecht geheilte Frakturen in ihrer Thätigkeit beeinträchtigt werden, während die Arme naturgemäss

weniger in ihrer Funktion gestört werden; so ist mir z. B. der Fall bekannt, dass Leute mit einer mehrere Centimeter betragenden Verkürzung des Humerus ihrer Dienstpflicht genügt haben, was selbstverständlich bei einer entsprechenden Verkürzung des Femur einfach unmöglich gewesen wäre.

Die Gestalt, die schlecht verheilte Knochenbrüche annehmen können, richtet sich nach der Art der Dislokation, in der die Fragmente zur Verheilung gelangt sind. Wir unterscheiden vier Arten der Dislokation:

1) Die Dislocatio ad latus oder die seitliche Verschiebung.
2) Die Dislocatio ad longitudinem oder die Verschiebung in der Längsrichtung.
3) Die Dislocatio ad axin oder die winklige Verschiebung.
4) Die Dislocatio ad peripheriam oder die Verschiebung durch Drehung eines oder beider Fragmente.

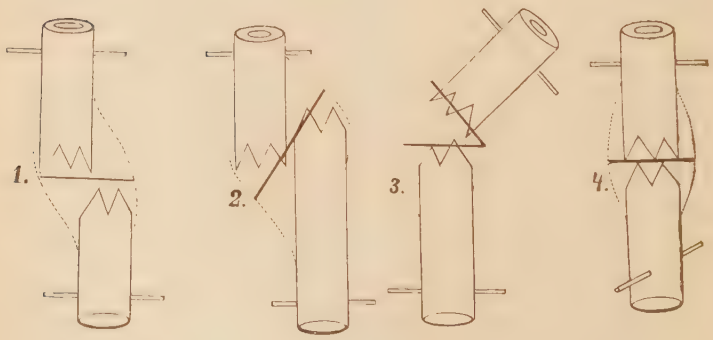

Ein Blick auf die beigefügte Zeichnung lässt sofort erkennen, dass nur bei der nach Modus 2 und 3 verheilten Fraktur eine Verkürzung des Gliedes er-

folgen kann, während bei 1 und 3 die Länge des Gliedes dieselbe bleibt.

Die Osteotomie der nach Art 2 verheilten Frakturen besteht in schräger Durchtrennung des Kallus. Schede ist es gelungen, bei einer mehr als sechs Monate alten, völlig konsolidierten, aber mit einer Verkürzung von $10^1/_2$ Centimetern geheilten Oberschenkelfraktur durch Osteotomie und Gewichtsbehandlung die Verkürzung auf $1^1/_2$—2 Centimeter zu reduzieren. Es handelte sich um einen 19jährigen Schlosser, der einen Schiefbruch des Oberschenkels erlitten hatte, so zwar, dass das obere Fragment in der gewöhnlichen Weise vor dem unteren lag und dass seine Spitze gut 20 Centimetern von dem oberen Ende des unteren Fragmentes entfernt war. Der Eingriff bestand einfach in einer ausgiebigen Freilegung der sehr langen Bruchlinie und in einem Durchmeisseln der festen Verschmelzungen, welche die beiden Knochen miteinander verbanden. Dann wurde ein Extensionsverband angelegt und zunächst ein Gewicht von 10 kg angehängt, welches später auf $12^1/_2$ kg erhöht wurde. Nach sechs Monaten konnte der Patient das Bett verlassen, die Verkürzung war bis auf $1^1/_2$ cm gehoben. Die Therapie des in Winkelstellung verheilten Knochenbruches besteht in der Excision eines kleineren oder grösseren Keiles. Bei den in Dislokation 1 und 4 geheilten Frakturen genügt die lineare Osteotomie.

Die zur Osteotomie führenden Gelenkankylosen haben anderweitig Erwähnung gefunden.

Fälle:

I. K. W. 18jähriger Fabrikarbeiter, aufgenommen am 22./IV. 1897 in die Universitätsklinik zu Bonn.

Anamnese: Patient will früher nie krank gewesen sein; seine Mutter ist tot, Todesursache unbekannt. Vater und Geschwister sind gesund. Patient will die jetzige Affektion vor einem halben Jahre bekommen haben. Schmerzen beim Gehen und Stehen. Status: Beiderseits typische Genua valga, Druckschmerz der beiden Condyli interni femoris.

27./IV. 97 Operation: Es wird an beiden Beinen die Osteotomie nach Mac Ewen gemacht, die Stellung korrigirt und ein Gypsverband angelegt.

4./VI. 97 Abnahme des Verbandes. Gute Heilung. Patient soll das Bein täglich bewegen.

25./VI. Geheilt entlassen. Pat. vermag gut zu gehen.

II. V. 19jähriger Fabrikarbeiter, aufgenommen am 13./VI. 97.

Anamnese: Pat. hat in der Fabrik viel stehen müssen. Vor einem Jahre bemerkte er, dass seine Beine im Kniegelenk nach innen gebogen waren. Diese fehlerhafte Stellung nahm von da an zu.

Status: Schmerz im Bereich beider Kniegelenke, typische Genua valga. Der Grund des Leidens liegt rechts in einer Hypertrophie des Condylus internus femoris, links in einer Hypertrophie des Cond. int. tibiae.

16./VI. Operation: Das rechte Bein wurde operirt nach Mac Ewen; an dem linken wurde die Keilosteotomie am Unterschenkel gemacht. Beide Beine eingegypst.

17./VII. Die Knochen sind konsolidirt, neuer Verband.

3./VIII. Abnahme des Verbandes, Knochen voll-

ständig fest, eine linsengrosse Granulationsfläche an der Stelle Osteotomiewunde der Tibia.

23./VIII. Pat. geht ziemlich gut, jedoch bedarf er noch eines Stockes. Er klagt noch über Schmerzen in den Füssen nach dem Stehen. Geheilt entlassen.

III. B. N. 2jähriges Tagelöhnerkind, aufgenommen am 5./XI. 1895.

Beiderseits Genu-valgum Stellung bedingt durch Hypertrophie des Cond. int. femoris.

16./XI. Chloroformnarkose, Durchmeisselung beider Femora oberhalb des Kniegelenkes, Gypsverband in korrigirter Stellung.

29./XI. Erneuerung des Gypsverbandes.

28./XII. Geheilt entlassen.

IV. A. D. 4 Jahre alt, aufgenommen am 20./I. 96.

Status: Genua valga beiderseits. Beide Tibiae stehen im Winkel von 145° zu den Oberschenkeln, die Tibiae sind torquirt und verlaufen in einem nach vorne und innen konvexen Bogen. Thoraxorgane sind normal, Urin ist eiweissfrei.

1./II. Keilosteotomie der rechten Tibia (die Basis des excidirten Keiles liegt in der Crista tibiae), ebenso der linken, sowie lineare an entsprechender Stelle der Fibula. Naht. Aseptischer Verband, Gypsverband.

4./II. Verbandwechsel. Links: Aus der Wunde starke Sekretion, Lagerung in Volkmann scher Schiene.

14./II. Sekretion gering, die Wunde granulirt gut. Der Gypsverband rechts wird entfernt, Eingypsen des Beines in korrigirter Stellung.

19./III. Die Incisionswunden am linken Unterschenkel zeigen gesunde Granulationen, die Frakturstelle federt leicht, ebenso rechts. Beiderseits Gyps-

verband. Es erscheint links noch eine Osteotomie nach Mac Ewen, sowie eine Keilosteotomie im unteren Drittel des Unterschenkels notwendig. Zur poliklinischen Behandlung entlassen. Es trat Heilung ein.

V. K. K. 17jähriges Mädchen, aufgenommen am 5./XI. 1895.

Angeblich ist die Verkrümmung erst seit zwei Jahren allmählich entstanden. Jetzt beiderseits hochgradiges Genu valgum, und zwar derart, dass Femur mit Tibia einen Winkel von 150° bilden. Es besteht eine starke Hypertrophie des Condylus internus femoris. Links hat die Gelenklinie normale Lage, dagegen ist der Condylus internus tibiae hypertrophisch und bedingt die Schiefstellung des Unterschenkels.

8./XI. Links: Osteotomia femoris, Geradrichtung und Kramerscher Schienenverband. Rechts: Keilosteotomie der Tibia, Kramerscher Schienenverband in korrigirter Stellung.

24./XII. Artikulierender Gypsverband.

11./I. 96. Geheilt entlassen.

VI. W. H. 27jähriger Fabrikarbeiter, aufgenommen am 29./VII. 1897.

Anamnese: Pat. musste in der Fabrik viel stehen, seit seinem 19. Jahre haben sich seine Beine allmählich nach aussen verkrümmt, sonst ist er immer gesund gewesen.

Status: Ziemlich schlecht genährter, blass aussehender Mensch, innere Organe und Urin sind normal. Beide Beine zeigen sehr hochgradige Genu varum-Stellung, derart, dass die Entfernung der inneren Kniegegenden bei geschlossenen Beinen 22 cm beträgt. Die

Winkelstellung ist durch Abknickung beider Tibiae unterhalb der Spinae bedingt.

5./VII. In Chloroformnarkose wird beiderseits unterhalb der Spinae tibiae ein keilförmiges Knochenstück excidirt, die Fibula durchgemeisselt und die Beine in gerader Stellung im Gypsverbande fixirt.

20./VII. Der Gypsverband wird nach leichter Korrektion der Stellung erneuert.

7./IX. Pat. bekommt 2 abnehmbare, artikulirende Gypsverbände und ausserdem innerlich Phosphorleberthran.

9./IX. Pat. mit Verband entlassen.

VII. A. H. 2jähriges Mädchen, aufgenommen am 3./IV. 1892.

Diagnose: Genu varum dextrum und Genu valgum sinistrum.

6./IV. Operation: Beiderseits lineare Osteotomie, links des Femur über dem Kniegelenk, rechts der Tibia, dicht unter dem Kniegelenk, und des Femur an der Grenze des mittleren und oberen Drittels (um die Aussenrotation der Patella zu korrigiren). Doppelter Beckengypsverband.

13./IV. Verbandwechsel. Stellung gut.

22./IV. Bereits ziemliche Konsolidation.

4./V. Mit Gypsverband entlassen.

VIII. A. P. 3jähriges Mädchen, aufgenommen am 1./IX. 1897.

Status: Gut genährtes Kind, beide Unterschenkel zeigen eine starke Krümmung (Valgus-Stellung) oberhalb der Malleolen, derart, dass auch beide Füsse in hochgradiger Valgus Stellung stehen.

3./IX. In Chloroformnarkose beiderseits supramalleoläre lineäre Osteotomie; rechts wird nach Durch-

meisselung der Tibia die Fibula gebrochen. Gypsverband.

14./IX. Gypsverband in voller Korrektion.

18./IX. Mit Gypsverband nach Hause entlassen.

IX. J. B. 45jähriger Tagelöhner, aufgenommen am 24./XII. 1896.

Anamnese: Pat. hat die Difformität seiner grossen Zehe rechts schon lange. Er sucht die Klinik auf, weil er sich an dieser Stelle wund gelaufen hat.

Status: Hallux valgus rechts; auf der stärksten Vorragung eine Exkoriation von geringer Tiefe, nässend, circa fünfpfennigstückgross; die Umgebung gerötet, heiss, leicht teigig geschwollen. Feuchte Umschläge.

4./XII. Glatte Vernarbung. Die Infiltration ist verschwunden, wegen quälenden Hustens dreimal täglich 10 Tropfen:

Morph. 0,1 in aq. Amygd. am. 10,0.

5./XII. Operation in Chloroformnarkose. Längsschnitt, Abmeisselung der hypertrophischen Partie des Capitulum metatarsi primi, darnach Geradstellung des Hallux. Naht.

6./XII. Befinden gut.

8./XII. Starke Schmerzen, Temperatur 38°, der Verband wird abgenommen, starke Schwellung und Rötung fast der ganzen inneren Hälfte des Fussrückens. Aus den Stichkanälen und Nahtlücken quillt Eiter, die Wunde wird geöffnet und tamponirt. Hochlagerung.

9./XII. Die Schmerzen haben sofort aufgehört, die Temperatur ist abgefallen. Verbandwechsel. Die Rötung und Schwellung hat erheblich abgenommen. Tamponade.

20./XII. Gute Granulation, die Wunde verkleinert sich zusehends.

7./I. 97. Mit vollkommen vernarbter Wunde, beschwerdenfrei, mit guter Gelenkbeweglichkeit, geheilt entlassen.

X. E. L. 17jähriges Mädchen, aufgenommen am 6./XII. 1896.

Im zweiten Lebensjahre auf einer Kastanie ausgerutscht und auf das Knie gefallen. Damals hat sie eine Fraktur am Kniegelenk erlitten. Darnach trat Anschwellung und Vereiterung des Knies ein; der Eiter brach nach aussen von selber aus, es sollen jedoch auch vom Arzt Incisionen gemacht worden sein. Bis vor sieben Jahren soll der Process gedauert haben und dann alles ausgeheilt sein. Hereditäre Belastung: Mutter starb an Phthise.

Status: Blasses Mädchen, stark hinkender Gang; linkes Bein im Kniegelenke in stumpfwinkliger Ankylose fixirt. Die Tibia ist in ihrem oberen Drittel abgeknickt, sodass es auf den ersten Anblick den Eindruck macht, als sei sie subluxirt. Vorne am Knie, sowie zu beiden Seiten eine strahlig eingezogene, groschengrosse Narbe. Das Knie ist verdickt, es besteht keine Schmerzhaftigkeit auf Druck. Auf den Lungen ist keine Erkrankung nachzuweisen, das Herz ist gesund. Keine Albuminurie; keine Durchfälle. Die Affektion bot auf den ersten Blick täuschend das Bild einer tuberkulösen Kniegelenksentzündung mit Ankylose und Subluxation. In der That handelte es sich aber um eine in frühster Jugend erlittene Tibiafraktur dicht unter dem Gelenke und Heilung derselben in einem nach vorn offenen Winkel, bei gleichzeitiger fester, knöcherner Flexionsankylose des Kniegelenkes.

Es wird am 14./XII. zur Operation geschritten.

Chloroformnarkose. Schnitt mit dem Messer bis auf den Knochen, Einführung des Meissels und lineare Durchtrennung der Tibia an der alten Frakturstelle, sodann Schluss der kleinen Wunde durch Naht. Nach Eingypsen der Extremität bei gerade gerichteter Tibia steht nun der Oberschenkel zum Unterschenkel im Kniegelenke in einem Flexionswinkel von 135—40°.

Nach der Operation hat Pat. in den ersten Tagen ziemlich erhebliche Schmerzen, hiergegen Morphium subkutan; dieselben lassen bald nach.

28./XII. Die Kranke fühlt sich völlig wohl; sie hat bis jetzt nicht gefiebert.

13./I. 97. Völlig fieberfreier, schmerzloser Verlauf.

14./I. Verbandwechsel; Hautwunde per primam geheilt, Stellung des Unterschenkels ist gut, fast feste knöcherne Vereinigung.

28./I. Erneuerung des Gypsverbandes. Die Stellung ist gut. Die knöcherne Vereinigung noch nicht vollkommen fest, noch leichtes Federn bei seitlichen Bewegungsversuchen.

16./II. Feste knöcherne Vereinigung. In Chloroformnarkose bogenförmige Resektion des Kniegelenkes nach Helferich. Von den Femurcondylen wird ein Teil in Form eines Kreissegmentes abgesägt, worauf die völlige Streckung des Beines im Kniegelenke mit einiger Mühe gelingt. Die Tibia bleibt intakt. Naht, Blutschorf, Schienenverband.

24. II. Seit der Operation febrile Abendtemperaturen, der Verbandwechsel ergiebt nichts Suspektes.

11./III. Fieberfreier, schmerzloser Verlauf.

23./III. Der Verband wird abgenommen. Tadellose primäre Heilung mit bereits ziemlicher Festigkeit. Gypsverband.

10./IV. Pat. wird mit abnehmbarer Gypsschiene

und mit vollkommen konsolidirter Resektionswunde entlassen.

XI. E. P. 51jähriger Aufseher, aufgenommen am 21./XI. 1895.

Pat. hat zuerst 1882, dann 85 und 87 und zuletzt im Frühjahr 1895 an Blutbrechen gelitten, das mit Schmerzen in der linken Seite und neben der Lumbalwirbelsäule verbunden gewesen sein soll. Die Schmerzen bestehen angeblich auch jetzt noch. Im Frühjahr 1894 hat Pat. eine Malleolenfraktur erlitten, hat aber die Klinik vor definitiver Heilung verlassen. Jetzt klagt Pat. über Beschwerden beim Gehen, besonders über rasche Ermüdung. Die Mutter des Pat. ist an einer „Lungenkrankheit“ gestorben, sonst liegen keine Anzeichen tuberkulöser Disposition vor.

Status: Pat. sieht etwas anämisch aus, ist kräftig gebaut und besitzt gut entwickelten Panniculus adiposus. Über den Thoraxorganen ist nichts Abnormes zu finden, im Abdomen glaubt man in der Lumbalgegend, dicht neben dem äusseren Rektusrande einen Tumor zu fühlen, doch spannt Pat. die Bauchmuskulatur so an, dass die Untersuchung sehr erschwert ist. Die beiden Malleolen des rechten Beines sind stark verbreitert, der Fuss steht in Pronation, die Fussgelenkgabel ist ziemlich weit, sodass geringe seitliche Bewegungen vorgenommen werden können.

26./XI. Chloroformnarkose: Lineare Osteotomie der Tibia und Fibula, dicht über den Spitzen der Malleolen. Redressement des Fusses, Gypsverband.

5./XII. Verbandwechsel. Der Fuss steht verhältnismässig gut, in Chloroformnarkose wird durch gewaltsames Redressement die Stellung noch verbessert und ein neuer Gypsverband angelegt.

31./XII. Gypsverband entfernt, das Bein steht gut. Es wird ein abnehmbarer Gypswasserglasverband angelegt; Pat. ist geheilt. Es wird ein Schuh angemessen und Pat. entlassen.

XII. A. S. 14jähriges Mädchen, aufgenommen am 11./II. 1897.

Anamnese: Pat. ist stets gesund gewesen. Ostern 1896 erkrankte die Pat. mit Schmerzen in der linken Hüfte, die aber nicht sehr heftig waren und sie am Gehen nicht hinderten. November 1896 fiel sie hin; wie der Fall gewesen ist, vermag sie nicht anzugeben. Nach dem Fall konnte sie nicht wieder aufstehen und musste fortgetragen werden. Sie war dann lange Zeit bettlägerig krank, wie lange, vermag sie auch nicht zu sagen. Als sie wieder imstande war zu gehen, musste sie mit dem linken Beine „schief auftreten", das Bein stand stark nach aussen gedreht.

Status: Gesundes Mädchen, Organe ohne Besonderheiten, linkes Bein etwas verkürzt, Rotation nach innen unmöglich. Befund deutet auf eine Schenkelhalsfraktur mit Dislokation geheilt hin.

15./II. Osteotomia subtrochanterica, Korrektur der Stellung, sodass die Patella nach vorn sieht, Extensionsverband.

8./III. Neuer Verband; die Stellung des Beines ist gut, beginnende knöcherne Vereinigung.

31./III. Vollkommen fest Verheilung in guter Stellung. Beckengypsverband.

4./IV. Pat. hat gut mit dem Verband gehen gelernt und wird entlassen mit der Weisung, sich nach drei Wochen wieder vorzustellen.

XIII. A. S. 39jährige Steinhauersfrau, aufgenommen am 25./II- 1896.

Anamnese: Pat. wurde vor $1^1/_2$ Jahren von einem Stück Vieh umgeworfen und fiel auf die rechte Hüftgegend. Seitdem hat sie stets Schmerzen gehabt und schlecht gehen können. Sie hinkt jetzt ziemlich stark; die rechte Extremität ist stark nach aussen rotirt und circa 2 Centimeter verkürzt. Der Trochanter steht etwas über der Roser-Nélatonschen Linie. Die Bewegung im Hüftgelenke ist sehr beschränkt, nirgends ein Abscess, geringe Flexion. Das Kniegelenk ist etwas rekurvirt, beim Gehen lokalisiren sich die Schmerzen hauptsächlich im Kniegelenke. Der Urin ist eiweissfrei.

28./II. Chloroformnarkose: Osteotomia subtrochanterica, Beckengypsverband in leichter Abduktion des unteren Bruchendes.

12./III. Seit 2 Tagen Temperatursteigerung. Fensterung des Verbandes. Hierbei zeigt sich, dass sich an Stelle der Operationswunde ein kleiner, oberflächlicher Nahtabscess gebildet hat, der vor dem Durchbruch steht. Entleerung desselben und Jodoformgaze verband.

24./III. Erneuter gefensterter Gypsverband. Die Wunde granulirt gut. Pat. wird auf Wunsch entlassen, stellt sich später, in guter Stellung geheilt, vor.

XIV. E. H. 14jähriges Mädchen, aufgenommen am 19./XI. 1895.

Anamnese dunkel sowohl seitens des Vaters als des Kindes. Es soll seit einem Jahre, ohne dass ein Trauma oder irgend eine andere Ursache, noch auch subjektive Klagen vorliegen, immer mehr mit dem rechten Bein gehinkt haben. Ärztliche Hilfe wurde erst Anfang Oktober in Anspruch genommen. In der

Poliklinik wurde es am 22./X. untersucht. Es besteht eine ungefähr fünf Centimeter betragende Gesamtverkürzung des rechten Beines mit Innenrotation, starker Adduktion und ganz geringer Flexion, von welcher 3—4 cm auf die durch die Stellungsanomalie bedingte Beckenhebung kommen. Geringe Bewegungen im Sinne der Flexion und Extension sind in der Hüfte ausführbar. Der Trochanter steht 1—2 cm über der Roser-Nélatonschen Linie und der obere Teil des Femur erscheint verdickt und gekrümmt. Grosser Stupor liegt bei dem Mädchen vor, ebenso Hydrocephalus.

Diagnose: Abgelaufene Coxitis.

4./XII. Anlegung eines Extensionsverbandes, um die Adduktionsstellung des Beines zu korrigiren.

30./I. 1896. Das Becken geht bei Bewegungen des Beines mit Jodoformglycerininjektion. Beckengypsverband.

5./II. Iodoformglycerininjektion. Beckengspsverband in möglichst abducirter Stellung.

23./III. Entfernung des Gypsverbandes. Das Bein steht noch adducirt und nach innen rotirt; keine Druckpunkte, das Becken geht bei Adduktion und Abduktion mit, bei Flexion sind leichte Bewegungen möglich.

10./IV. Osteotomia subtrochanterica in Chloroformnarkose, Streckverband.

6./VI. Pat. erhält einen Beckengypsverband. Das Femur ist vollständig konsolidirt, die Stellung ist sehr gut, d. h. die Fusssohlen stehen in gleicher Höhe; und die vorhandene reelle Verkürzung des rechten Beines ist durch eine leichte Abduktion an Stelle der Osteotomiewunden und dadurch bedingte Beckensenkung ausgeglichen. Pat. wird entlassen.

Zum Schlusse ist es mir eine angenehme Pflicht, Herrn Geheimrat Schede für die Überlassung dieser Arbeit, sowie für die freundlich gewährte Unterstützung bei Anfertigung derselben meinen besten Dank auszusprechen.

Litteratur.

1. Albert, Chirurgie.
2. Virchows Archiv.
3. Tillmanns, Chirurgie.
4. Hoffa, Frakturen und Luxationen.
5. Eulenburg, Encyklopädie.
6. Schmaus, Pathol. Anatomie.
7. König, Allg. Chirurgie.

Vita.

Geboren wurde ich, Eduard Christian Bosch, evangelischer Confession, am 11. Juni 1875 als Sohn des praktischen Arztes, Dr. med. Eduard Bosch und seiner Gemahlin Emilie, geb. Bauer zu Laasphe in Westfalen. Den Elementarunterricht genoss ich in Hagen in Westfalen, woselbst ich dann das Gymnasium von Ostern 1885 bis 1894 besuchte; ich erhielt das Zeugnis der Reife.

Am 23. April 1894 bezog ich die Universität Bonn, um mich dem Studium der Medizin zu widmen. In Bonn studirte ich 4 Semester und bestand am 4. März 1896 daselbst das Tentamen physicum. Darauf setzte ich meine Studien 2 Semester in Marburg, 1 in Kiel fort und kehrte im Wintersemester 1897/98 zur rheinischen Hochschule zurück, und bestand ebendaselbst am 4. Februar das Examen rigorosum.

Meine akademischen Lehrer waren die Herren Professoren:

In Bonn:

Freiherr von la Valette St. George, Pflüger, Kekule von Stradonitz, Kaiser, Strasburger, Ludwig, Köser, Schede, Fritsch, Köster, Pelman, Leo, Sämisch.

In Marburg:
Ahlfeld, Küster, Mannkoppf, Tuczek, Lahs, Müller, Enderlen, Marchand.

In Kiel:
Bier, Heller, Quincke, Werth, Völckers, Petersen, Hoppe-Seyler.

Allen diesen Herren, sowie Herrn Kreisphysikus Dr. Guder in Laasphe, sage ich auch an dieser Stelle meinen wärmsten Dank.